

SMF_252-10_d_sr_Nr. 1–2

Ein Mädchen hat eine Skoliose: was nun?

Kan Min

Klinik Balgrist, Orthopädische Universitätsklinik, Zürich

Einleitung

Eine Skoliose wird klinisch durch die Entwicklung eines Rippenbuckels und einer Asymmetrie des Oberkörpers festgestellt. Im adoleszenten Alter ist sie bei über 90% der Fälle idiopathisch. Eine Skoliose von mehr als 20° hat eine Prävalenz von 0,5%, wobei Mädchen 10-mal häufiger betroffen sind als Knaben. Nach der initialen Diagnosestellung nimmt die Skoliose bei 10% der Patienten zu. Bei einer Skoliose von mehr als 25° im Kindesalter ist eine Behandlung empfohlen. Bei 65% der Patienten mit einer Skoliose von 25° bis 35° ist eine Progression im Wachstumsalter zu erwarten. Die Art der Behandlung ist vom Wachstumspotenzial des Patienten und vom Schweregrad der Skoliose abhängig.

Physiotherapie?

Eine physikalische Therapie, sowohl ambulant als auch stationär, kann den spontanen Verlauf der Skoliose nicht verändern. Durch diese Therapie kann lediglich eine Verbesserung der Kondition, der Haltung und der Muskelkraft erreicht werden [1, 2]. Deshalb spielt die Physiotherapie in der Behandlung der idiopathischen Skoliose nur eine unterstützende Rolle.

Korsett?


Eine Korsettbehandlung ist bei einer Skoliose zwischen 25° und 45° empfohlen. Obwohl die Skoliose dadurch nicht gebessert werden kann, ist ein Korsett möglicherweise hilfreich, um die Zunahme der Skoliose im Wachstumsalter zu verhindern. Bis heute bestehen keine hochqualifizierten Studien, welche die Wirksamkeit des Korsetts zweifelsfrei belegen bzw. beweisen, dass der spontane Verlauf der Skoliose dadurch positiv beeinflusst wird [2]. Ein Korsett setzt die Wirbelsäule unter mechanischen Druck. Die Entwicklung der Wirbelsäule kann nur dann beeinflusst werden, wenn das Skelett noch unreif und remodellierungsfähig ist. Bis 1 Jahr nach der Menarche oder Risser-Stadium II im Röntgenbild wird als Skelettunreife erachtet. Danach ist es zu spät für eine Korsettbehandlung. Eine Skoliose von über 45° ist für die Korsettbehandlung ebenfalls ungeeignet. Am wirksamsten gelten die starren Kunststoffkorsette, welche während 22 Stunden pro Tag getragen werden sollten. Es ist daher nicht überraschend, dass diese anstrengende, mit unvoraussagbarem Ergebnis verbundene Behandlung bei unseren Patienten in der

heutigen Gesellschaft zunehmend weniger Akzeptanz findet.

Operation?

Eine Operation wird empfohlen, wenn die Skoliose mehr als 45° beträgt, weil eine unbehandelte Skoliose von diesem Ausmass langfristig zunehmen kann [3]. Langfristig sind Probleme mit dem Selbstbild, soziale und psychologische Probleme, physikalische Einschränkungen und chronische Schmerzen bekannt [4, 5]. Eine klinisch signifikante Lungenfunktionseinschränkung entsteht erst bei einer sehr schweren Skoliose. Die Aufrichtung einer Skoliose mittels Instrumentation hatte ihren Anfang in den späten 1950er Jahren mit den Harrington-Stäben. Obwohl diese Technik längst von moderneren Fixationsmethoden überholt wurde, ist die Grundtechnik bis heute unverändert geblieben; die Versteifung eines Wirbelsäulenteils ist nötig für die Korrektur. *Die wichtigste Frage* ist nun, wie ausgedehnt die Versteifung sein muss. Das Idealste ist, die beste Korrektur mit der kurzzeitigsten Versteifung zu erreichen. Lange Versteifungen in der Lendengegend schränken verständlicherweise die Beweglichkeit der Wirbelsäule eines Kindes für das restliche Leben ein. Die Folgen daraus sind die Einschränkung der Aktivität, die frühzeitige Abnutzung der Bandscheiben und Schmerzen im unteren Bereich der Lendenwirbelsäule [6].

Minimalinvasive Skoliosenchirurgie?

Um minimalinvasiv zu sein, genügt ein kleiner Hautschnitt allein weitgehend nicht aus. Wenig Gewebeschädigung und das Erhalten von biologischen Funktionen sind von wichtiger Bedeutung. Die Bewahrung von Beweglichkeit der Wirbelsäule ist ein sehr wichtiger Gesichtspunkt in der Deformitätenchirurgie. Mit den heutigen technischen Voraussetzungen ist es uns möglich, eine Operationsmethode anzuwenden, die die Skoliose mittels einer sehr kurzen Versteifung korrigiert. Die Operation wird nicht von hinten, sondern von der Seite vorgenommen. Durch eine Hautinzision von ungefähr 8 cm, eine Mini-Thorakotomie, wird die Brustwirbelsäule von konvexer Seite aus transthorakal dargestellt, die Bandscheiben werden entfernt und die einzelnen Wirbel mit Schrauben fixiert (Abb. 1 ). Dank einer kleinen Thorakotomie und Low-profile-Metallimplantaten entsteht keine Beeinträchtigung der Lungenfunktion. Die Bewegungseinschränkung ist für

Kan Min

Der Autor erklärt, dass er keine Interessenkonflikte im Zusammenhang mit diesem Beitrag hat.

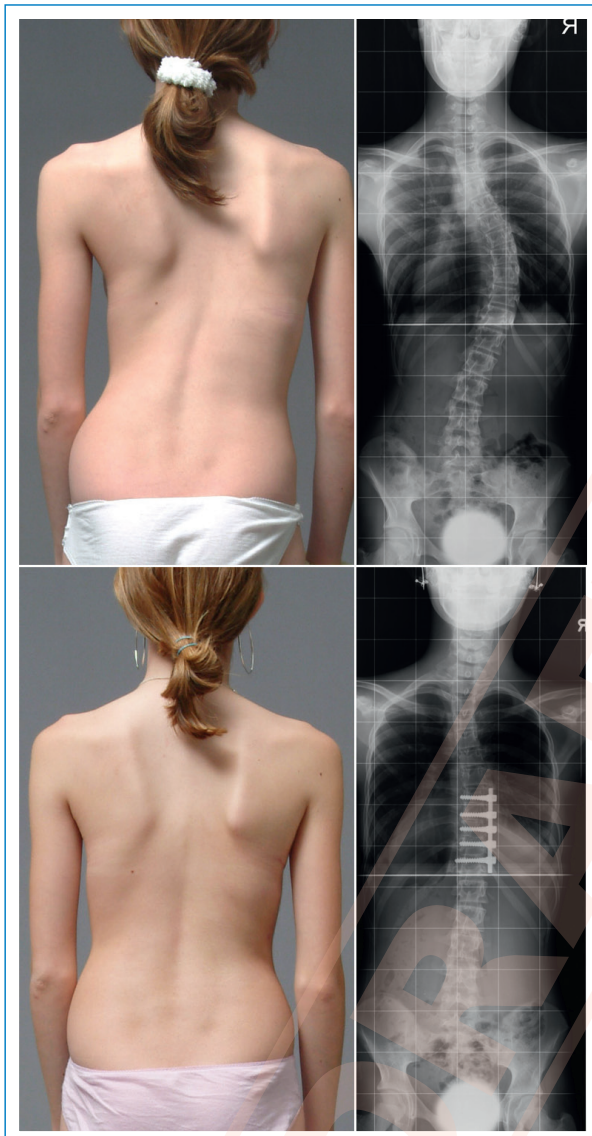



Abbildung 1

Durch eine Mini-Thorakotomie wird die Brustwirbelsäule von konvexer Seite aus transthorakal dargestellt, die Bandscheiben werden entfernt und die einzelnen Wirbel mit Schrauben fixiert.

die Patienten nicht spürbar. Das kosmetische Ergebnis ist exzellent. Die kleine Narbe ist bei den jungen Frauen unter dem Büstenhalter verdeckt (Abb. 2 ). Im Vergleich zu bisher üblichen Operationsmethoden, bei welchen eine Versteifung und Instrumentation von hinten vorgenommen werden, ist durch diese Methode eine deutlich kürzere Versteifung für die Korrektur der Skoliose nötig. Minimalinvasiv!

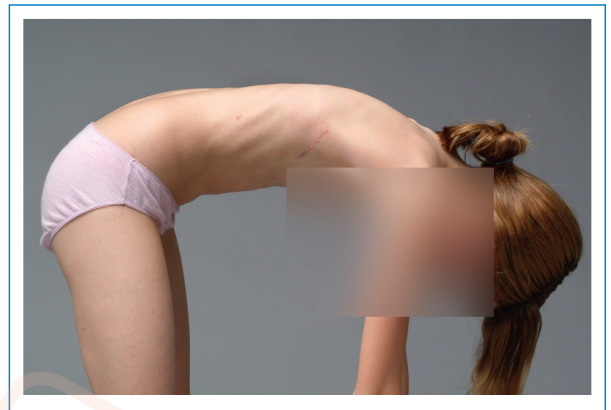


Abbildung 2

Dank einer kleinen Thorakotomie und Low-profile-Metallimplantaten ist die Bewegungseinschränkung für die Patienten nicht spürbar und das kosmetische Ergebnis exzellent. Die kleine Narbe ist leicht zu verdecken.

Weniger ist mehr!

Durch weniger Versteifung bleibt mehr Beweglichkeit.

Korrespondenz:

PD Dr. med. Kan Min
Leitender Arzt Wirbelsäulenchirurgie
Klinik Balgrist
Orthopädische Universitätsklinik
Forchstrasse 340
CH-8008 Zürich
kan.min@balgrist.ch

Literatur

- 1 Stone B, Beekman C, Hall V, Guess V, Brooks HL. The effect of exercise program on change in curve in adolescents with minimal idiopathic scoliosis. *Phys Ther.* 1979;59:759–63.
- 2 Lennox ML, Frijlink AC, Berger M, Bierma-Zeinstra S, Verkerk K, Verhagen AP. Effect of bracing and other conservative interventions in treatment of adolescent idiopathic scoliosis: a systematic review of clinical trials. *Phys Ther.* 2005;85(12):1329–39.
- 4 Weinstein SL, Zavala DC, Ponseti IV. Idiopathic scoliosis. Long-term follow-up and prognosis in untreated patients. *JBJS.* 1981;63-A:702–12.
- 5 Danielsson AJ, Wiklund I, Pehrsson K, Nachemson AL. Health-related quality of life in patients with adolescent idiopathic scoliosis. *Eur Spine J.* 2001;10:278–88.
- 6 Haefeli M, Elfering A, Kilian R, Min K, Boos N. Non operative treatment for adolescent idiopathic scoliosis: a 10–60 year follow-up. *Spine.* 2006;31(3):355–66.
- 7 Bartie BJ, Lonstein JE, Winter RB. Long term follow-up of adolescent idiopathic scoliosis patients who had Harrington Instrumentation and fusion to lower lumbar vertebrae. *Spine.* 2009;34(24):E873–8.